

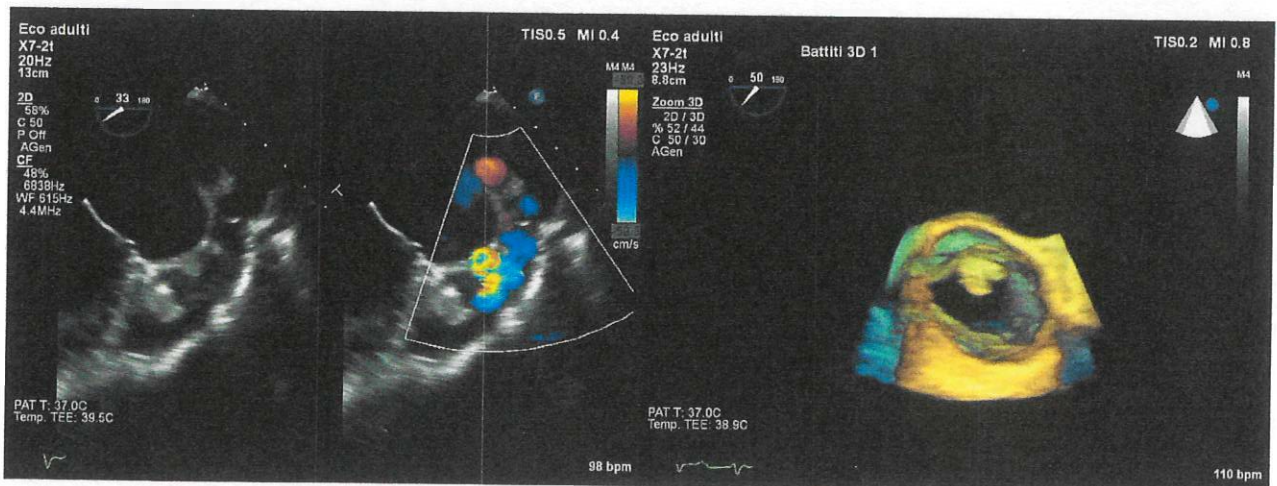
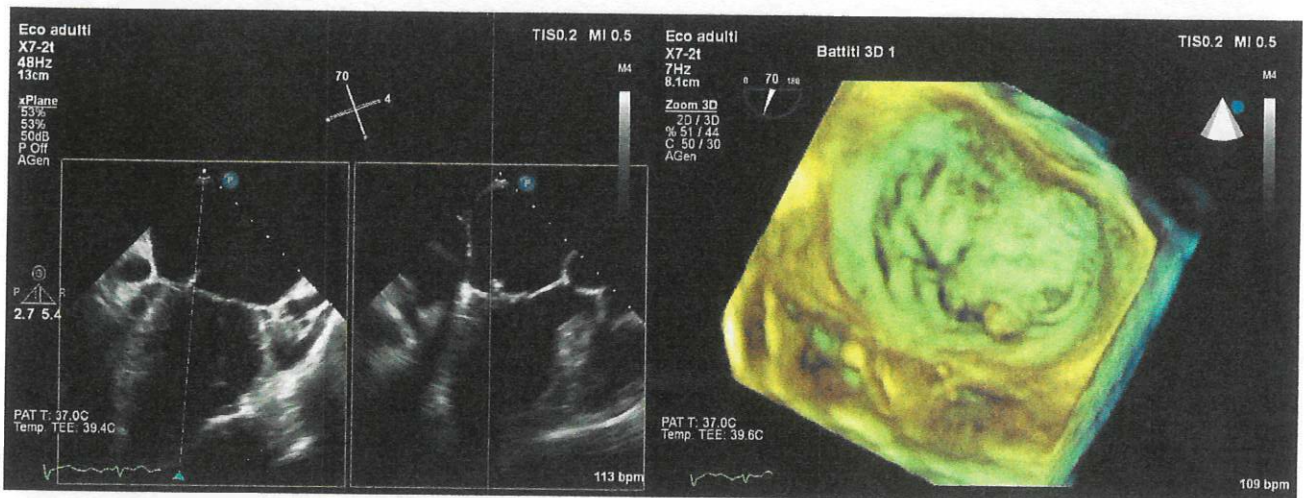
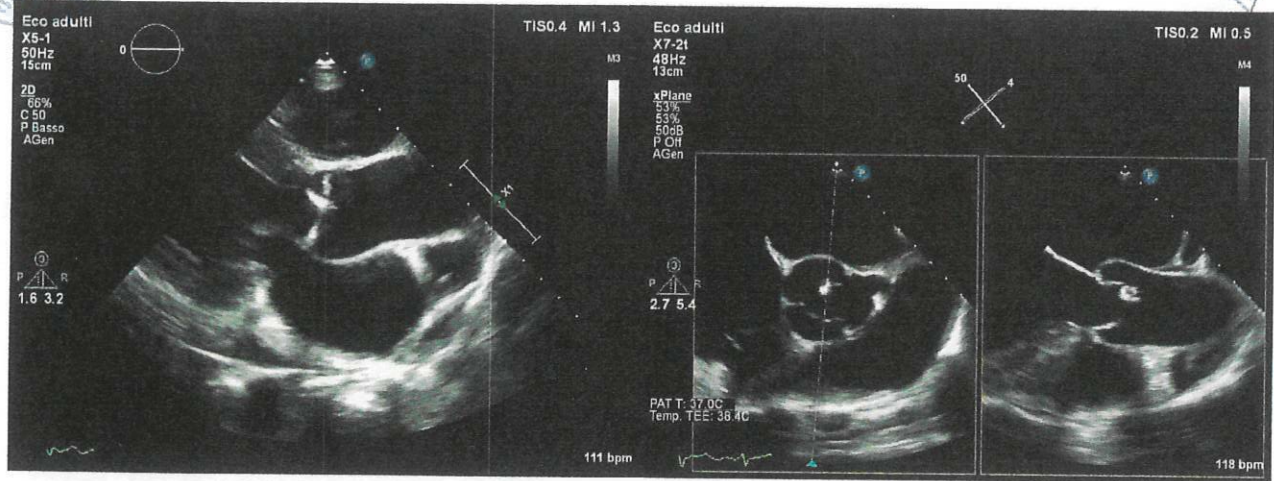


PROVA NON INVASIVA  
PROVA PRATICA 1

*ferrejus*  
*alt*



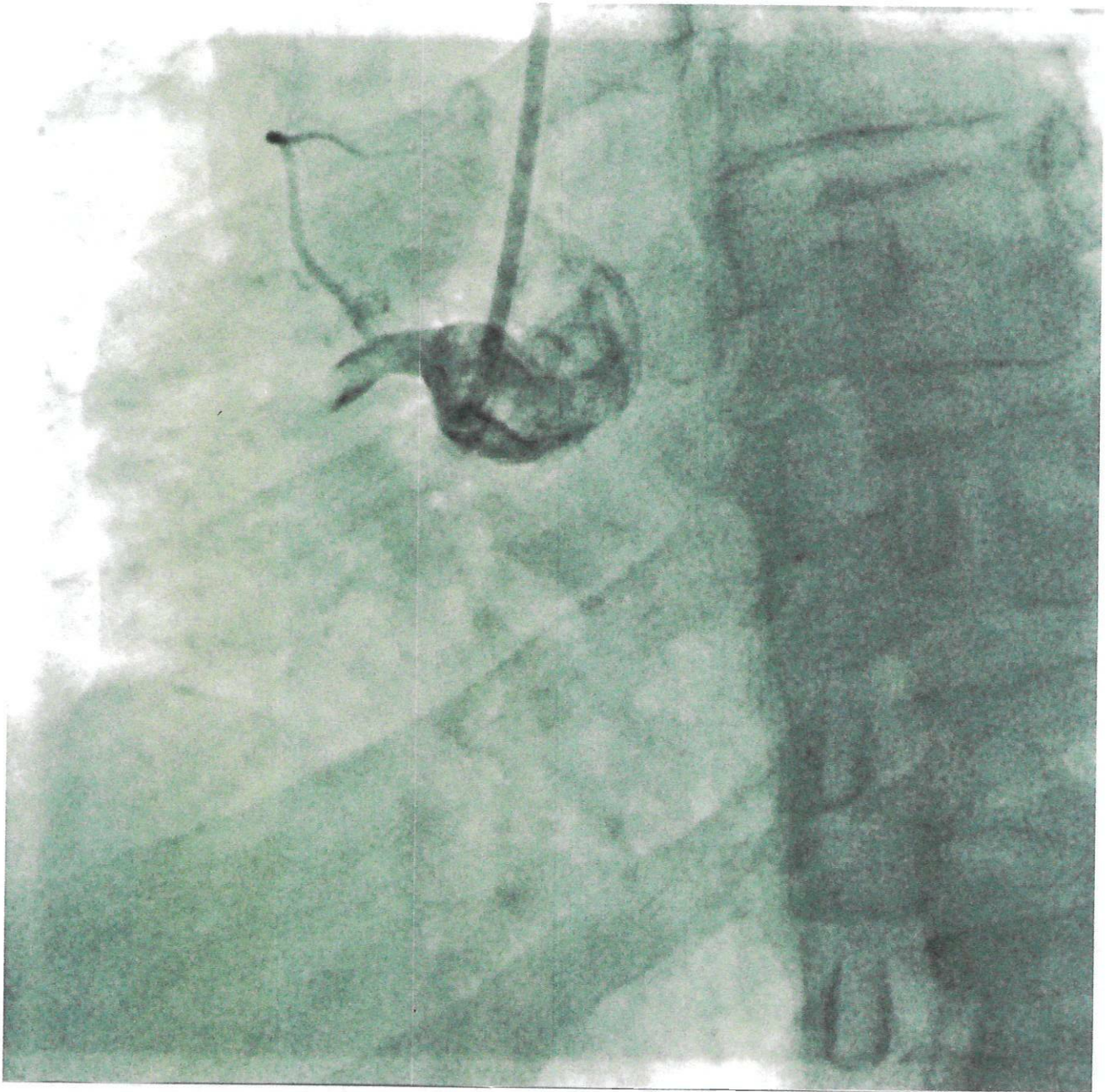
UOMO, 62 ANNI, H 180 CM, P 62 KG, BSA 1.8



Paziente di 47 anni, nessun precedente cardiovascolare di rilievo.

Lamenta dolore toracico tipico intermittente diventato costante da circa 4 ore, all'ECG riscontro di significative alterazioni della ripolarizzazione nelle derivazioni D2-D3-aVF suggestive per ischemia transmurale.

Indicare cosa si evidenzia alla coronarografia.

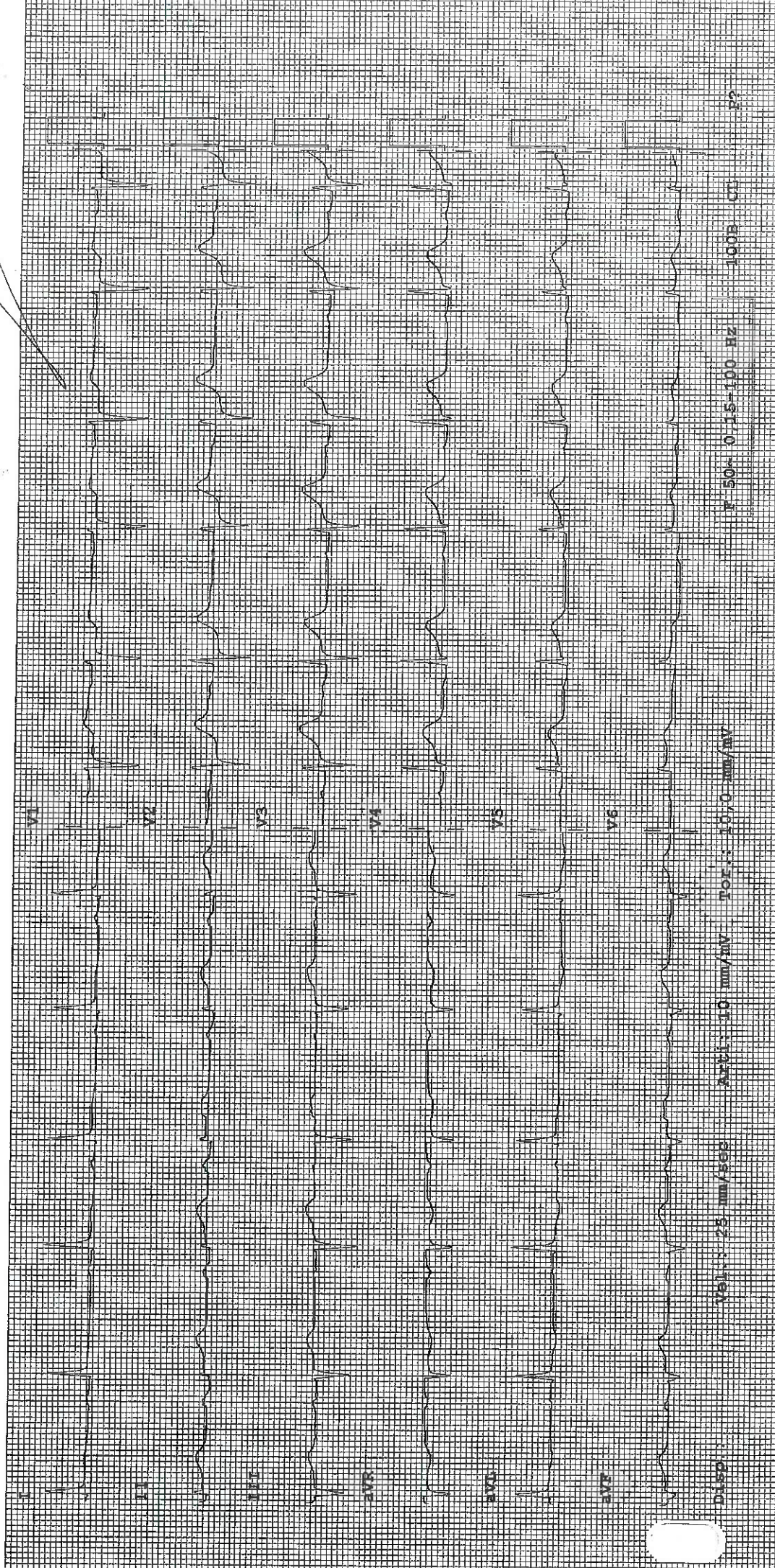


- ECG ANORMALE -

12 deriv.; posizionamento standard

Unconfirmed Diagnosis

*Handwritten signature*



*Handwritten signature*

*Handwritten signature*

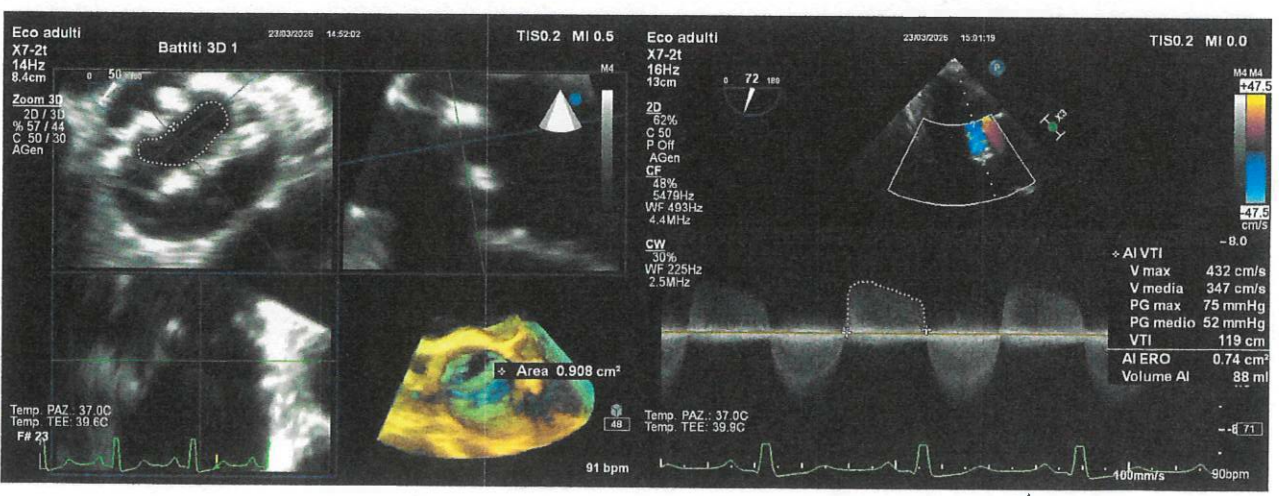
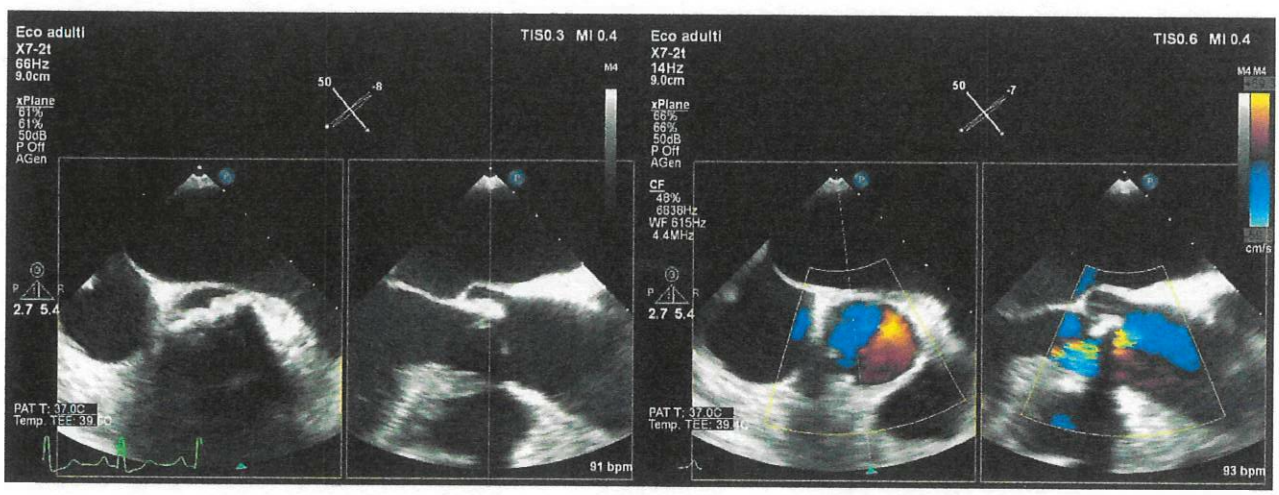
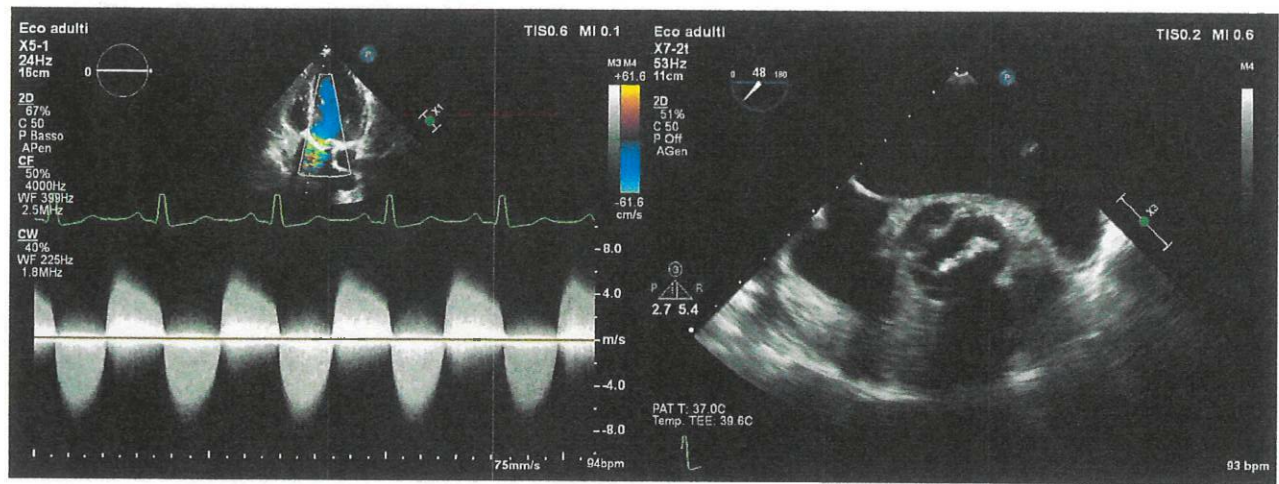
STELLA  
1978  
DELLA V.A.

PROVA PRATICA 2

*Handwritten signature*



DONNA, 64 ANNI, H 160 CM, PESO 47 KG, BSA 1.37



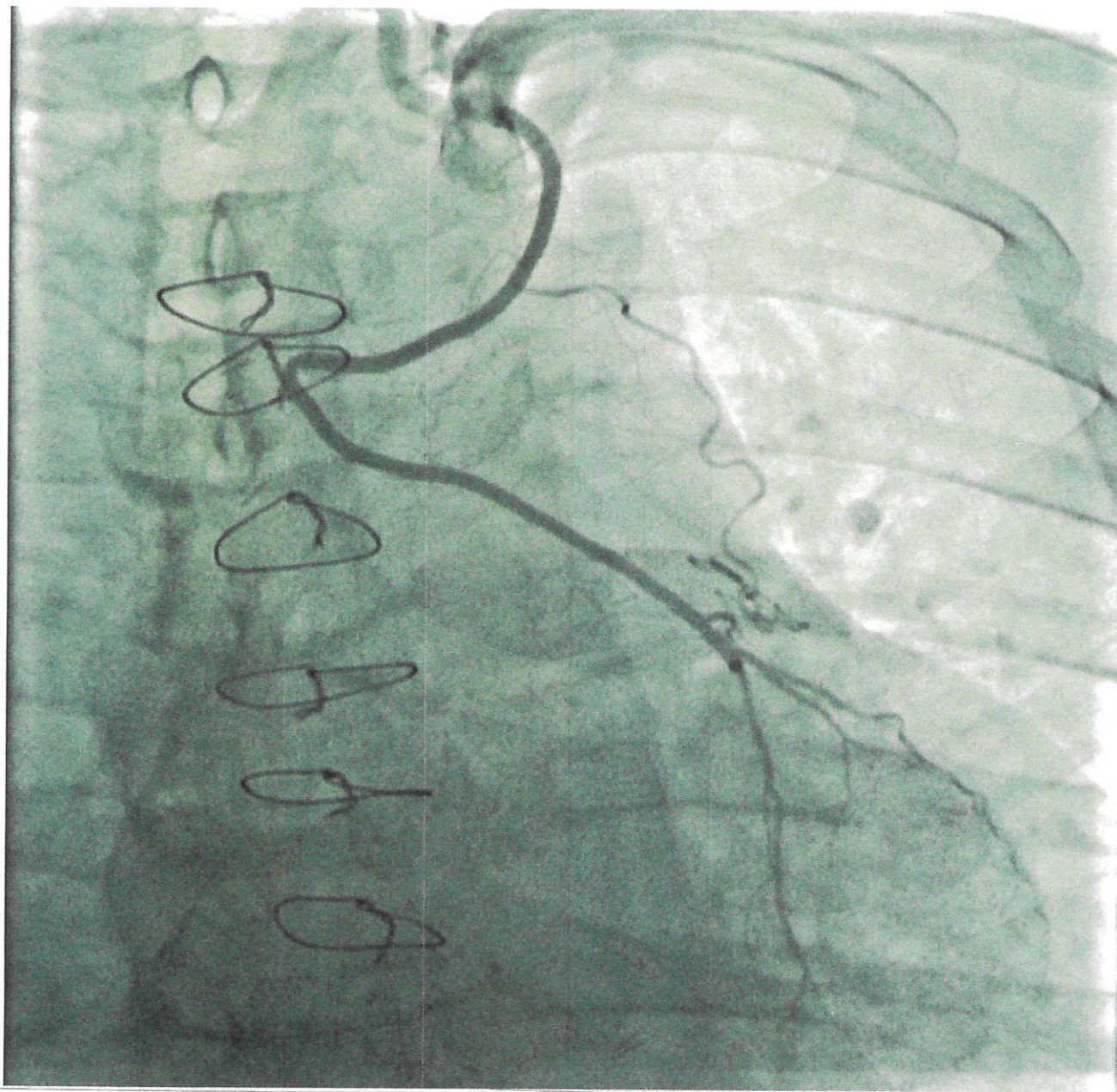


*[Handwritten signature]*

Paziente di 84 anni, cicatrice suggestiva per pregressa sternotomia e presenza di fili metallici alla radiografia del torace; si presenta in ospedale per dispnea ingravescente in quadro di edema polmonare acuto.

All'ecocardiogramma nuovo riscontro di FEVS severamente ridotta per ipocinesia diffusa, all'ECG FA ad elevata risposta ventricolare, agli esami ematochimici lieve rialzo delle TnI HS.

Indicare cosa si evidenzia alla coronarografia.



PS3

I

ESII

II

III

aVR

aVL

aVF

V1

V2

V3

V4

V5

V6

Disp Disp.:  
Vel.: 25 mm/sec  
Arti: 10 mm/mV  
Tor.: 10,0 mm/mV

F 50~ 0,15-100 Hz

P?

  
 CLINICA VALLEA  
 LABORATORIO  
 10

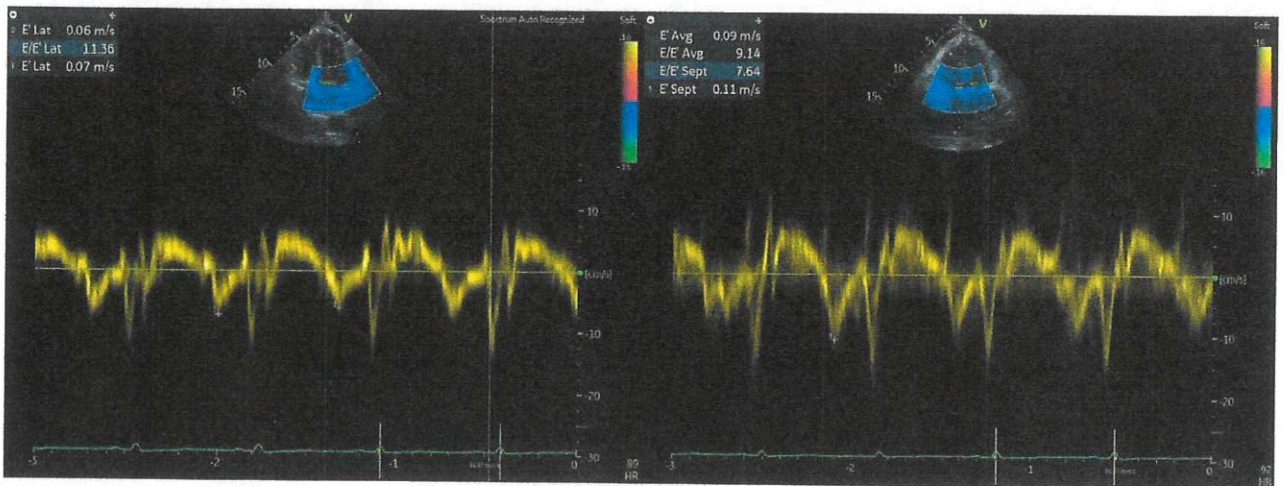
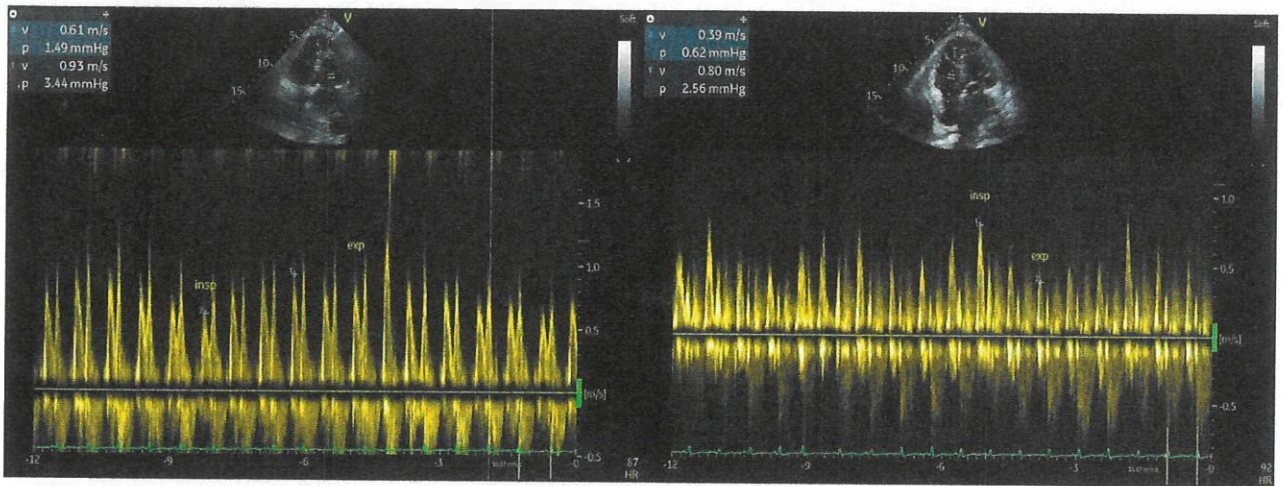
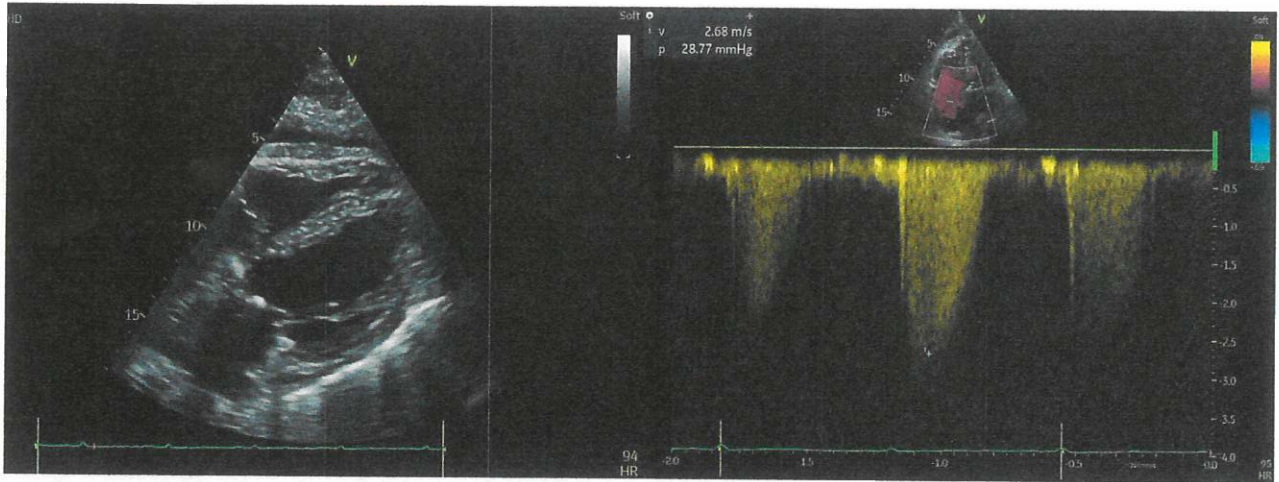
7/2/85

PROVA ESTIMATI  
PROVA PRATICA 3

Giuseppe Jenu



UOMO, 90 ANNI, H 160 CM, P 61 KG, BSA 1.63

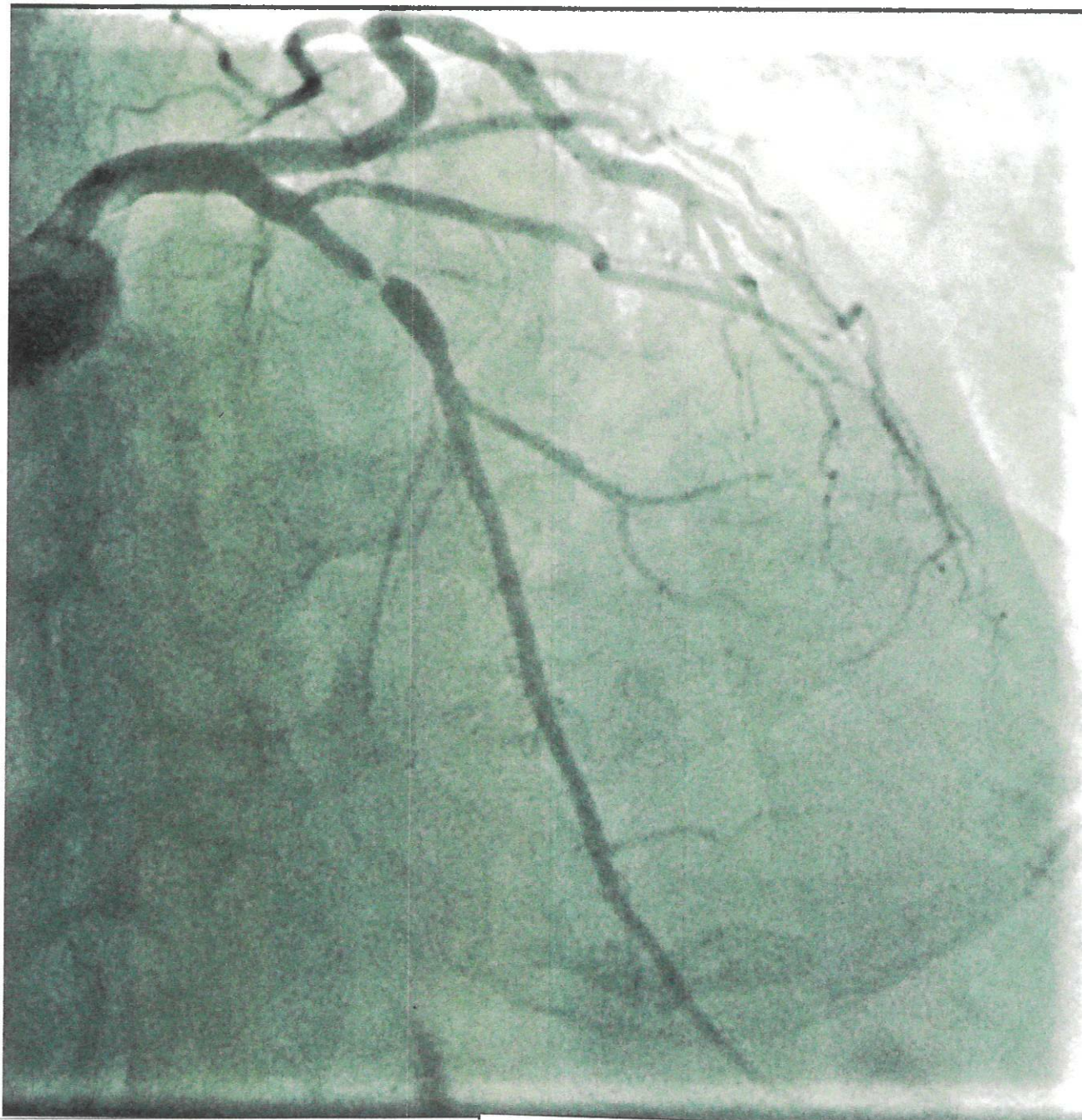


Paziente di 78 anni, nessun precedente cardiovascolare di rilievo.

Si presenta in pronto soccorso per episodio di dolore toracico insorto a riposo, all'ECG riscontro di T negative profonde nelle derivazioni precordiali.

Agli esami ematochimici TnI HS 51 ng/L (valore normale < 34.2), stabile ai controlli seriat.

Indicare cosa si evidenzia alla coronarografia.



111

ASSOCIAZIONE DELLA VALDAIOMONICA  
SPENO  
(S)

ID:

Nome:

Sesso:

StipomL:

10: mm/ol

25: mm/s

Filiri: 150

0: 95

Hz

Data di nascita:

Anni

Farmaci:

Cm

Anamnesi:

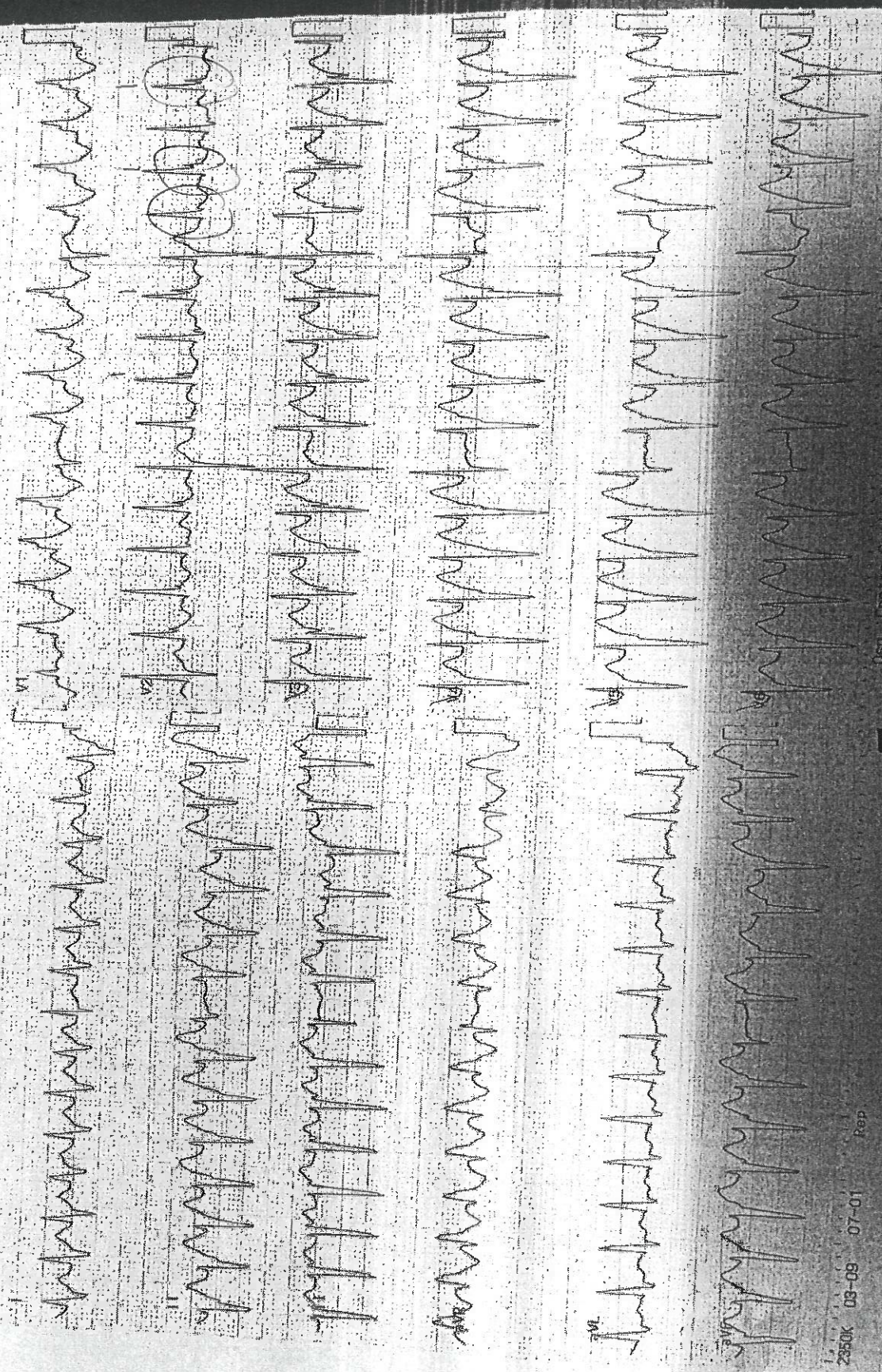
10: mm/mV

2023-Dic-12 0:04:34

kg

mmHg

178 bpm



2350K 03-09 07-01

Pap

067 - Centro Cardiologico Monzino P.S.